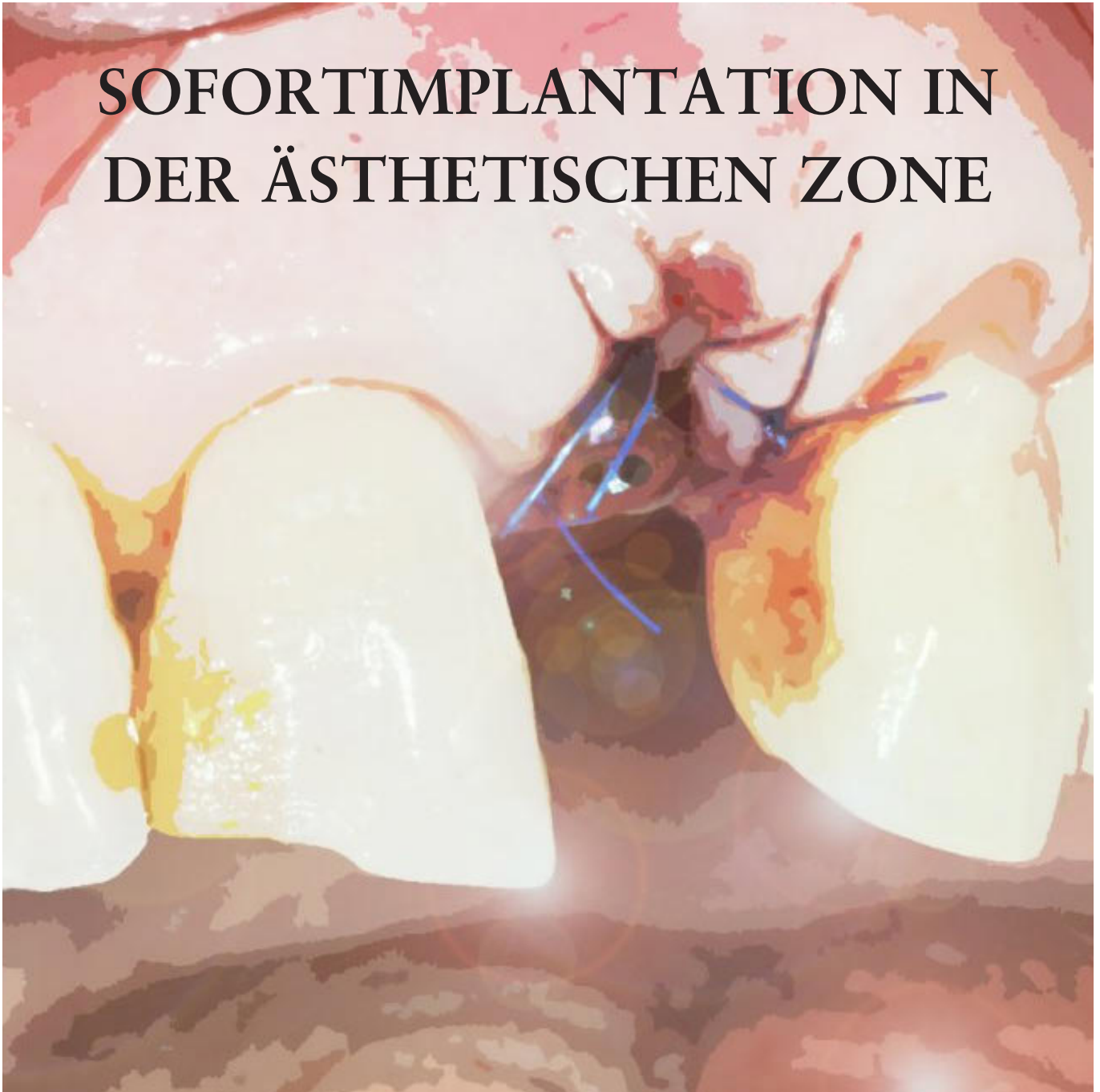


SOFORTIMPLANTATION IN DER ÄSTHETISCHEN ZONE



Implantatbehandlungen im Frontzahnbereich sind immer eine Herausforderung. Häufig steht das Behandlungsteam vor einer Symbiose schwieriger Ausgangsfaktoren. Um mit einer Sofortimplantation und der sofortigen Versorgung ein erfolgreiches Ergebnis erzielen zu können, bedarf es zusätzlich zum Können des Implantologen eines Implantat-systems, das spezifischen Anforderungen gerecht wird. **DR. ROBERTO SLEITER**

Die Sofort- bzw. Frühimplantation wird im implantologischen Praxisalltag immer häufiger zum Therapiemittel der Wahl. Die Gründe sind vielseitig und sind gegenüber der konventionellen Therapie z. B. in einer geringeren Anzahl chirurgischer Eingrif-

fe, einer verkürzten Behandlungsdauer, einem verbesserten Patientenkomfort sowie insbesondere dem bestmöglichen Erhalt periimplantärer Strukturen zu sehen. Mit der direkten Insertion des Implantates in die Extraktionsalveole kann das

umliegende Gewebe optimal gestützt werden. Der Knochenabtrag beim Aufbereiten des Implantatbettes ist deutlich reduziert. In der Regel kann lappenfrei gearbeitet werden, sodass auch das Weichgewebe nur gering traumatisiert wird. Die Sofortimplantation stellt ein geprüftes Verfahren mit hohen Überlebensraten dar [6,7]. Beim Beachten der für eine Sofortimplantation definierten Kriterien werden langzeitstabile, funktionell-ästhetische Ergebnisse erzielt. Die wissenschaftliche Datenlage ist vielversprechend. Zudem zählt für den praktisch tätigen Zahnarzt am Ende des Tages die sichere Umsetzbarkeit am Patienten. Neben den anatomischen Faktoren, der patientenspezifischen Eigenschaft und den Fähigkeiten des Implantologen spielt das Implantatsystem eine entscheidende Rolle.

OBERKIEFERFRONTZAHN

Der Oberkieferfrontzahnbereich ist eine häufige Indikation für die Sofortimplantation, die zugleich mit vielen Anforderungen und Herausforderungen verbunden ist. Grundsätzlich ist die Sofortimplantation kein neues Therapiekonzept. Schulte et. al. sprachen schon Anfang der 1970er Jahre über die möglichst frühe Implantation für einen optimalen Erhalt der Hart- und Weichgewebe [8]. Auch Implantathersteller konzentrieren sich seit Jahren mit der Konfiguration des Makrodesigns der Implantate sowie optimierten Oberflächen auf diese vielversprechende Indikation. So hat beispielsweise Nobel Biocare für dieses Behandlungsprotokoll wichtige Pionierarbeit geleistet. Vor zehn Jahren wurde das NobelActive-Implantat mit dem Ziel entwickelt, eine adäquate Primärstabilität mit einer schnellen und sicheren Osseointegration in Extraktionsalveolen sowie im weichen Knochen zu erzielen. Basierend auf der hohen Primärstabilität kann eine Sofortversorgung erfolgen. Die klinischen Resultate sind gut [1, 3, 5, 8]. Es gibt diverse klinische Studien mit bis zu zehn Jahren Nachuntersuchungszeit. Dieser vergleichsweise lange Beobachtungszeitraum gibt dem Praktiker und dem Patienten eine hohe Sicherheit.

PRAKTISCHE ERFAHRUNG

Im klinischen Alltag lassen sich die guten Studienergebnisse bestätigen. In der Praxis des Autors kommt seit Jahren das NobelActive-Implantat für die Sofortimplantation bzw. Sofortbelastung zum Einsatz. Insbesondere das aggressive Gewinde des Implantats ist ein Fürsprecher für diese Indikation. Selbst bei schwierigen Knochensituationen lässt sich erfahrungsgemäß eine hohe Primärstabilität erreichen. Während der Insertion unterstützt der sich wurzelförmig erweiternde Implantatkörper die stetige Verdichtung des Knochens, während die Spitze mit zwei Schneiden eine minimale Osteotomie ermöglicht [4]. Mit dem schmal zulaufenden koronalen Design und dem integrierten Platform Switching kann das Knochen- und Weichgewebenvolumen optimiert werden, was dem natürlichen Implantataustrittsprofil zugutekommt (Abb. 1). Die Eigenschaft des Implantates, sich vor- und zurückdrehen zu lassen, sorgt für eine Knochenverdichtung. Dank der Kammern für das Rückwärtsschneiden mit apikalen Bohrschneiden können die Implantatposition während des Einsetzens angepasst und eine optimale Ausrichtung für die prothetische Versorgung erzielt werden. Für eine etwaige Sofortversorgung werden spezielle konfektionierte Aufbauten angeboten. Hierbei bietet die konische Innenverbindung mit Sechskant hohe Passgenauigkeit und mechanische Festigkeit.

UIM PRAXISALLTAG

Die tägliche Praxis verlangt patientenorientierte sichere Konzepte. Ist eine Extraktion im Frontzahnggebiet erforderlich, wird der maximale Patientenkomfort mit einer zeitnahen funktionell-ästhetischen Versorgung und einer geringen Anzahl von chirurgischen Eingriffen erzielt. Grundsätzlich bringt die Sofortimplantation prophylaktische Effekte mit sich, z. B. bestmöglicher Erhalt der periimplantären Hart- und Weichgewebe, stabile Sofortversorgung (wenn möglich) sowie hoher Patientenkomfort. Doch nicht jede Ausgangssituation eignet sich zur Sofortimplanta-

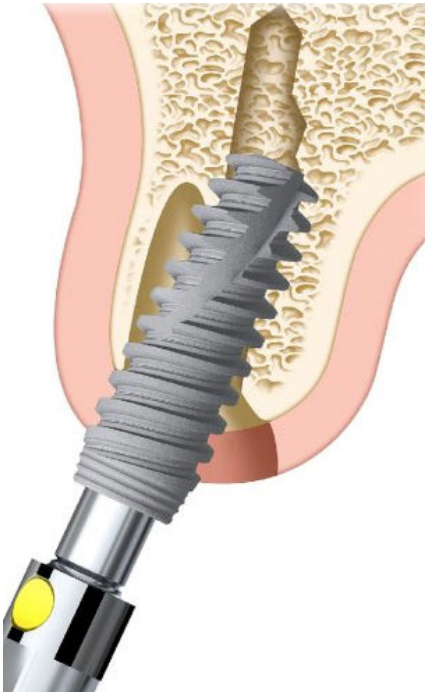


Abb. 1 Durch die Kammern für das Rückwärtschneiden mit apikalen Bohrschneiden kann – mit entsprechender Erfahrung – die Implantatposition während des Einsetzens angepasst werden.

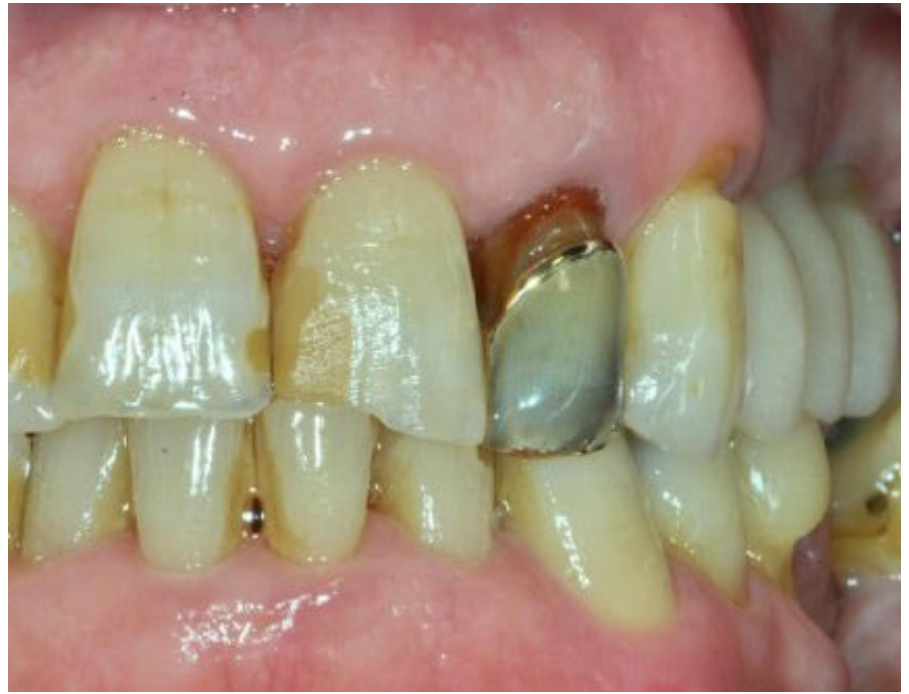

Abb. 2 Endodontisch vorbehandelter und ästhetisch-funktionell unzulänglicher Zahn 22

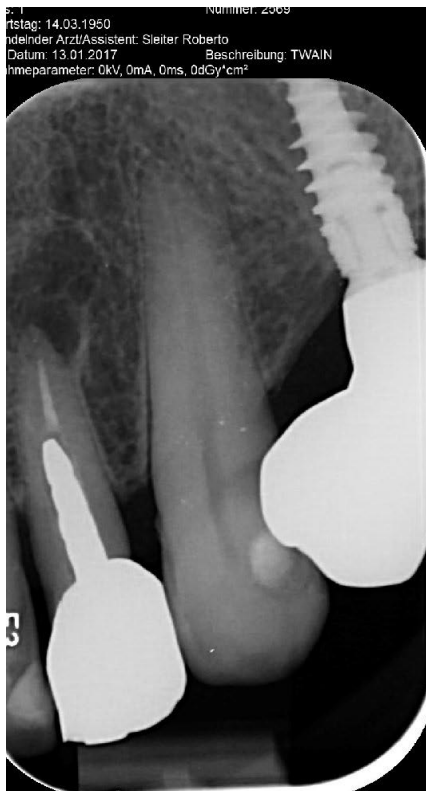

Abb. 3 Periapikale Aufhellung an Zahn 22

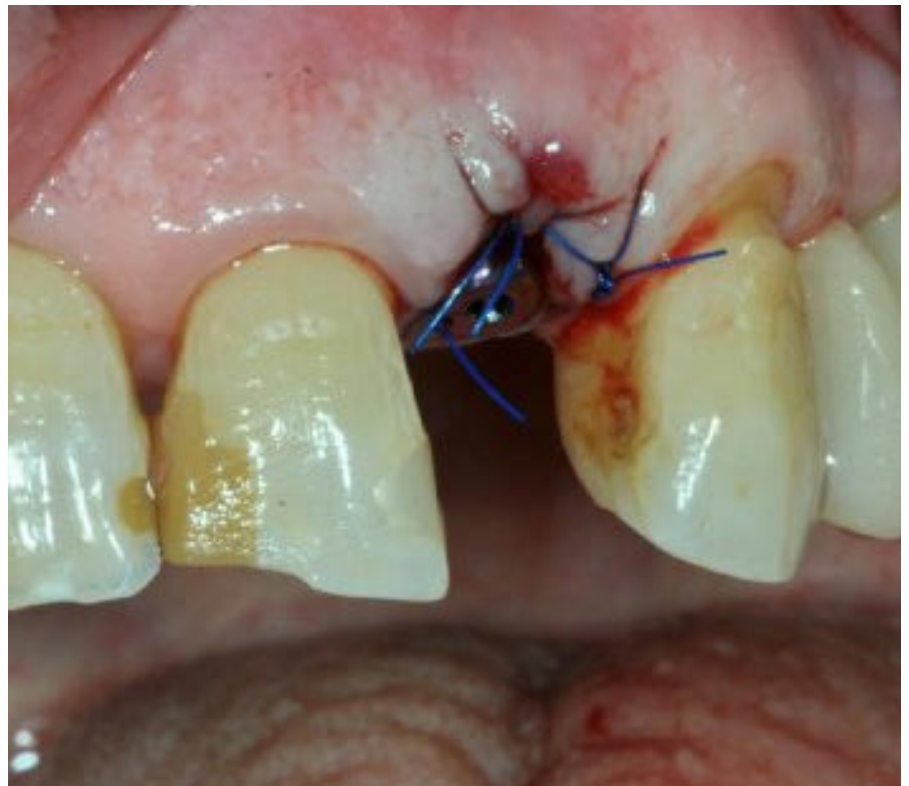

Abb. 4 Nahtverschluss nach der Sofortimplantation (NobelActive) in regio 22

tion. Es gilt sehr spezifisch zu diagnostizieren und die Situation kritisch (auch bezüglich der eigenen chirurgischen Fähigkeiten) einzuschätzen. Die Entscheidung für eine Sofortimplantation hängt beispielsweise vom Stadium einer etwaigen periapikalen Entzündung des betroffenen Zahnes ab. Akute eitrige Prozesse sind eine Kontraindikation, wogegen ein schmerzfreies chronisches Wurzelgranulom nicht zwingend zum Ausschlusskriterium wird. Zudem ist bei einem knöchernen Defekt der bukkalen Lamelle von der Sofortimplantation abzuraten. Kleinere Defekte können von einem entsprechend erfahrenen Implantologen ggf. simultan aufgebaut werden. Auch hinsichtlich der Sofortversorgung sind entsprechende Vorgaben zu beachten. Die Primärstabilität sollte mindestens 35 Ncm betragen. Zudem sollte ein ausreichender Knochenkontakt gegeben sein. Bei entsprechender Kraftübertragung zwischen Implantat und umliegenden Geweben kann die mechanische Belastung zu einer Stimulation der periimplantären Knochenneubildung und der Osseointegration führen [2].

PATIENTENFALL

Gezeigtes Fallbeispiel ist eine klassische Indikation für die Sofortimplantation. Bei dem 67-jährigen Patienten war der endodontisch behandelte Zahn 22 mit einem Stiftaufbau prothetisch rekonstruiert (Abb. 2). Die Versorgung war funktionell sowie ästhetisch unzulänglich. Zudem zeigte sich auf dem Röntgenbild eine periapikale Aufhellung (Abb. 3). Für eine Wurzelspitzenresektion mit prothetischer Neuversorgung war die Prognose schlecht. Der Aufwand für den „Versuch“ zum Zahnerhalt – neue Krone, neuer Stift – schien unverhältnismäßig hoch. Das Weichgewebe war stabil. Eine akute Entzündung im Bereich der Wurzel lag nicht vor und die bukkale Knochenlamelle war unversehrt. Der Patient wünschte eine zeitnahe prothetische Versorgung, aber keine abnehmbare Lösung. Die Entscheidung fiel für eine Sofortimplantation. Nach Möglichkeit

sollte eine Sofortversorgung realisiert werden.

SOFORTVERSORGUNG

Unter Antibiose wurden der Zahn extrahiert und die Alveole gründlich gereinigt. Die bukkale Lamelle blieb vollständig erhalten. Das Implantat (NobelActive NP 3.5 Ø, 13 mm Länge) wurde entsprechend des Protokolls inseriert. Eine einfache Methode, um nach der Sofortimplantation weitgehende Rezessionen zu vermeiden, ist die palatinale Positionierung des Implantates. Dieses Vorgehen wurde auch in dem Fall realisiert. Die Bohrung erfolgte im unteren Drittel der palatinalen Wand. Durch das wurzelförmige Design des Implantatkörpers wurde der Knochen während des Eindrehens verdichtet. Zudem konnte während der Insertion die Implantatposition adäquat zur geplanten prothetischen Versorgung ausgerichtet werden. Das Implantat wurde so positioniert, dass die Schulter unterhalb des tiefsten Punkts des bukkalen Knochens lag. Wie bei einer Reimplantation wurde die Alveole durch die Sofortimplantation aufrechterhalten, was erfahrungsgemäß zu einer guten primären Heilung führt (Abb. 4). Es konnte die für eine Sofortversorgung unverzichtbare Primärstabilität erzielt werden, was u. a. durch das Design des Implantates bedingt war. Die Sofortversorgung wurde vom zahntechnischen Labor (Montana Dental AG) mit einer Komposit-Verblendung auf einem provisorischen Abutment (NP) von Nobel Biocare hergestellt (Abb. 5 und 6). Nun galt es, die Situation in den folgenden Monaten zu beobachten. Frühverluste von Implantaten treten in der Regel in den ersten sechs Monaten nach der Implantation auf. Während und nach der ersten kritischen Phase konnte ein guter Therapieverlauf beobachtet werden. Der Patient konsultiert die Praxis zum regelmäßigen Recall.

DEFINITIVE VERSORGUNG

Acht Monate später wurde ohne einen weiteren chirurgischen Eingriff als definitive Restauration eine vollkeramische Krone auf individuellem Abutment eingegliedert

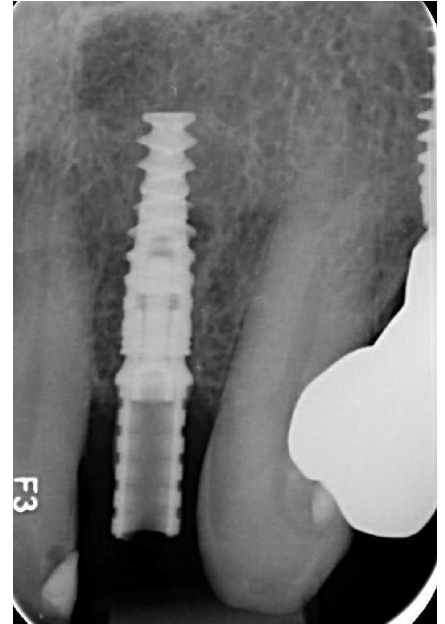
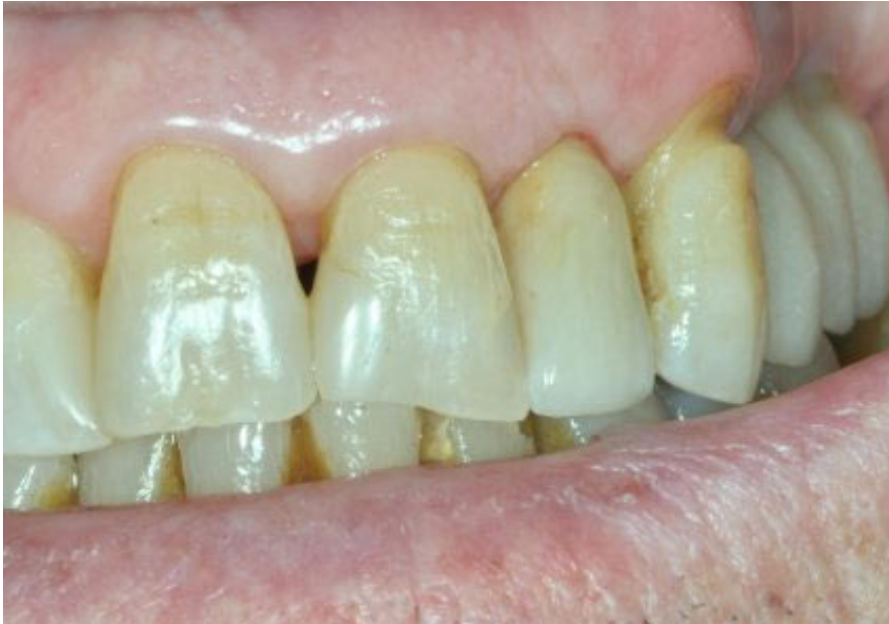
Abb. 5 und 6: Sofortversorgung aus Komposit in regio 22 sowie Röntgenkontrollbild

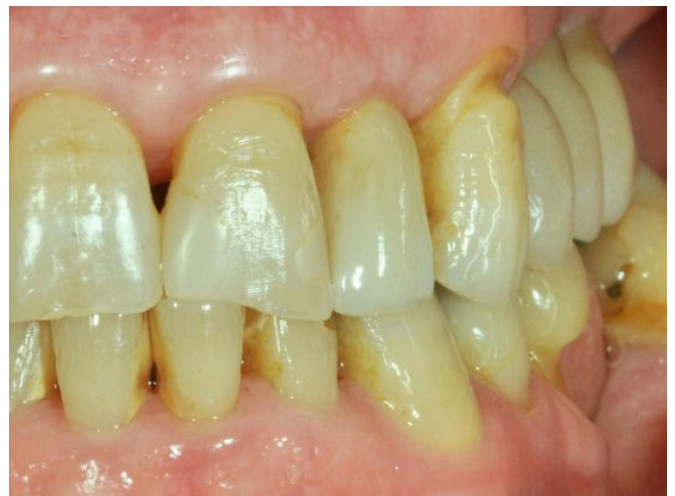
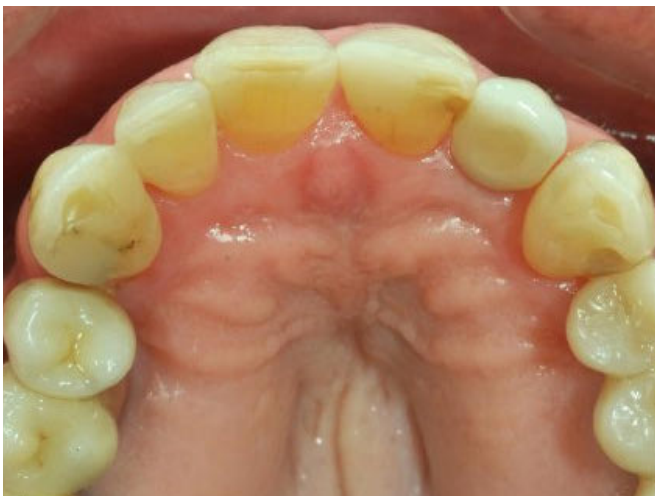
Abb. 7 und 8 Die definitive Versorgung in regio 22 mit individuellem Abutment und vollkeramischer Krone



Dr. Roberto Sleiter
 ist Fachzahnarzt für Oralchirurgie
 in eigener Privatpraxis in Egerkingen
 in der Schweiz. und
 externer Oberarzt, Abteilung für
 Oralchirurgie an der Universität
 Bern, Prof. Dr. Daniel Buser

(Abb. 7 und 8). Es waren keine zusätzlichen Verluste der periimplantären Gewebe zu verzeichnen, was für den Erfolg der Therapie sprach. Interessant war, dass die periapikale Aufhellung regio 22 auf dem Follow-up-Röntgenbild kaum noch erkennbar war, was auf einen Heilungsprozess schließen lässt. Ein Jahr nach der Implantation ist das Ergebnis nach wie vor stabil (Abb. 9 und 10). Die implantatprothetische Restauration tritt wie gewachsen aus dem Kieferkamm aus. Das Weichgewebe zeigt sich gesund. Die keramische Krone fügt sich wunderbar unauffällig in die Zahnreihe ein.

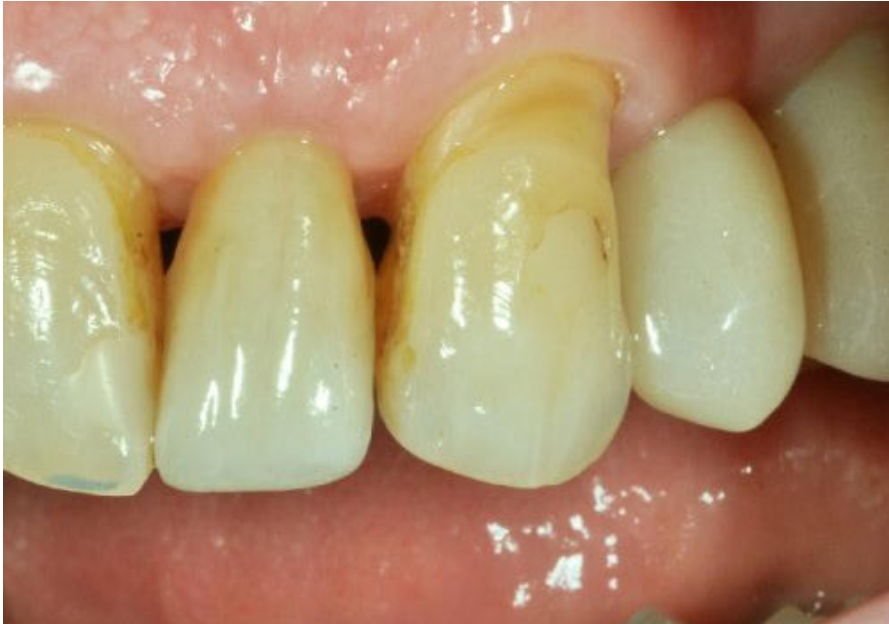

Abb. 9 Stabile Situation ein Jahr nach der Implantatinsertion

Dieses Ergebnis ist kein Einzelfall, sondern basiert auf einer entsprechenden Indikationsstellung, einer fachgerechten implantologischen und prothetischen Umsetzung sowie auf dem entsprechenden Implantatsystem.

FAZIT

Die Sofortimplantation mit Sofortversorgung ist ein häufig diskutiertes Ergebnis. Mit Recht, denn so lang wie die Liste der Vorzüge, so lang ist das Register der Kontraindikationen bzw. Vorsichtszeichen. Es bedarf immer einer akkuraten Diagnostik und des ehrlichen Einschätzens der eigenen chirurgischen Fähigkeiten. Weitere wichtige Erfolgsgrundlage ist ein Implantatsystem, welches speziell für diese Indikation geeignet ist und eine umfassende wissenschaftliche und klinische Studienlage über einen längeren Zeitraum verzeichnen kann. Daraus resultiert für den Anwender eine hohe Sicherheit.

[Literatur auf pi-dental-online-channel.de](http://pi-dental-online-channel.de)

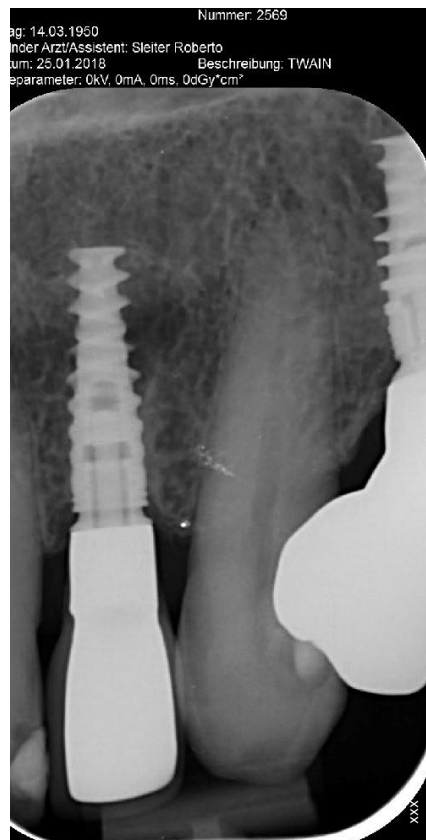


Abb. 10 Follow-up-Röntgenbild ein Jahr nach der Sofortimplantation mit Sofortversorgung