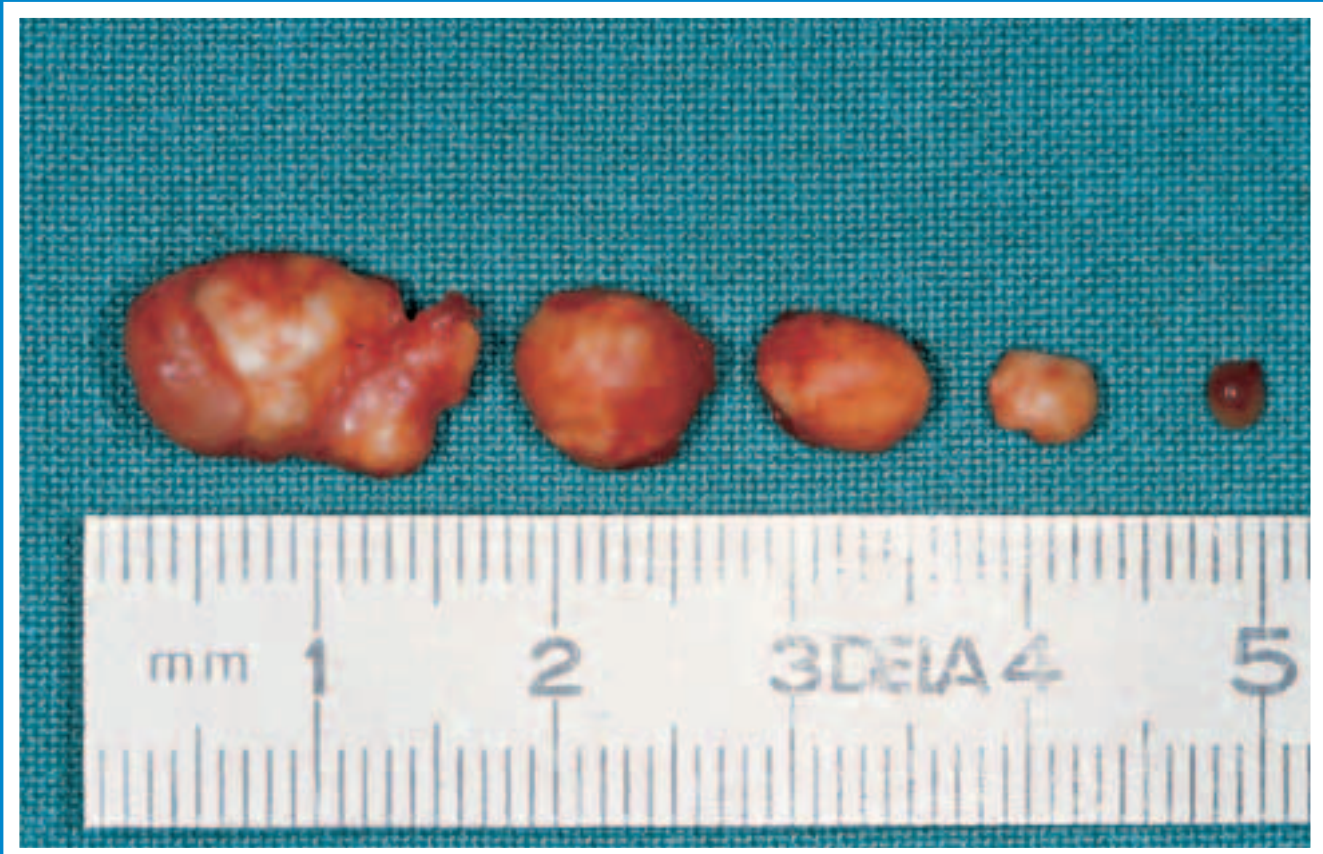
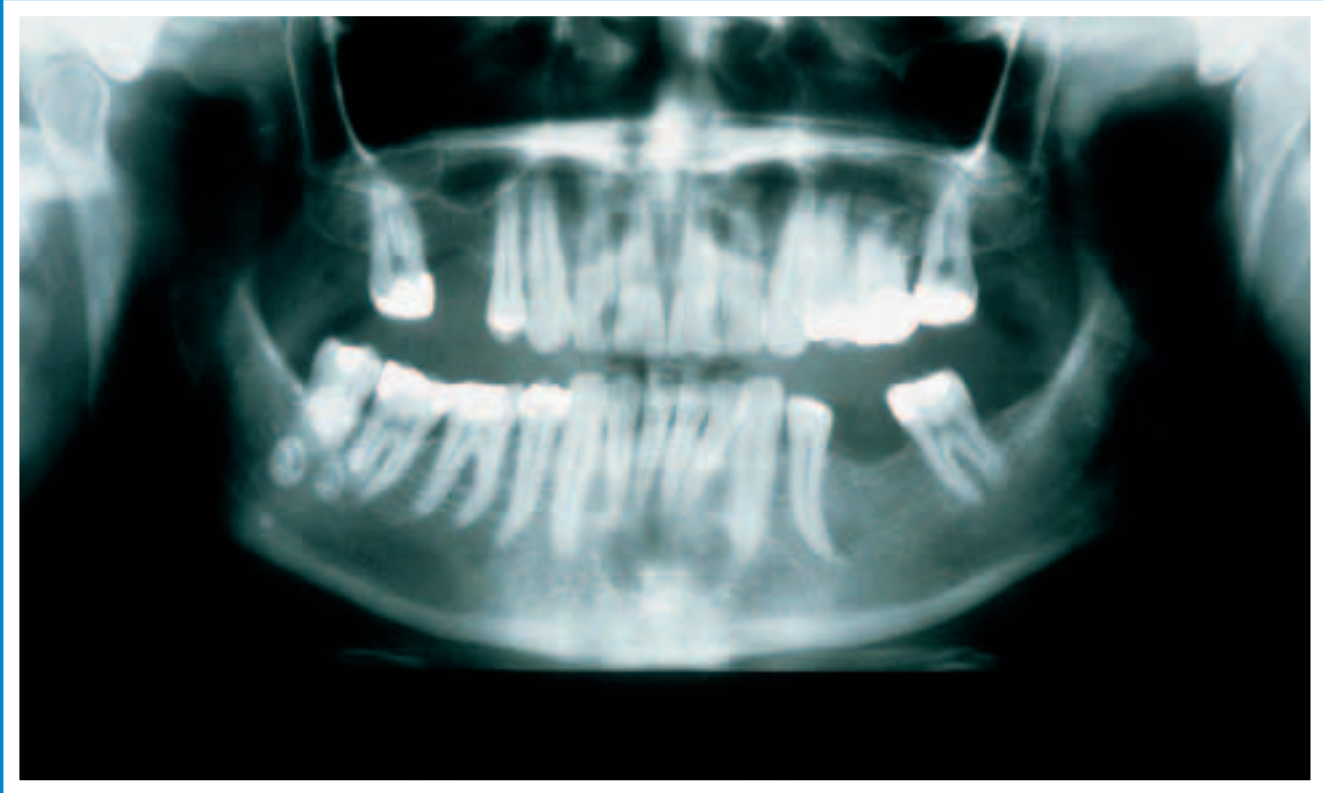


Kavernöses Hämangiom im Musculus masseter mit multipler Phlebolithen- bildung: Ein Fallbericht

Hämangiome kommen im Kiefer-Gesichts-Bereich relativ häufig vor, wobei intramuskuläre Hämangiome in dieser Region eine Seltenheit darstellen. Phlebolithen sind in der Literatur häufig beschriebene Läsionen, die in der Regel mit vaskulären Veränderungen assoziiert sind. Im vorliegenden Fallbericht wird über ein kavernöses Hämangiom im rechten Musculus masseter mit multipler Phlebolithenbildung berichtet. Die klinischen, radiologischen und histopathologischen Befunde sowie das chirurgische Vorgehen werden beschrieben und diskutiert.

Roberto Sleiter¹, Hans Jörg Altermatt², Daniel Buser¹,
Michael Bornstein¹

¹ Klinik für Oralchirurgie und Stomatologie,
Zahnmedizinische Kliniken der Universität Bern

² Pathologie Länggasse, Bern

Schlüsselwörter: Musculus masseter,
kavernöses Hämangiom, Phlebolith

Korrespondenzadresse: Dr. med. dent. Michael Bornstein
Klinik für Oralchirurgie und Stomatologie
Zahnmedizinische Kliniken der Universität Bern
Freiburgstrasse 7, 3010 Bern
Tel. 031/632 25 63, Fax 031/632 98 84
E-Mail: michael.bornstein@zmk.unibe.ch

(Texte français voir page 621)

Einleitung

Hämangiome sind benigne Gefässveränderungen, die häufig im Kiefer-Gesichts-Bereich vorkommen. In der Regel befinden sich diese nahe der Haut- beziehungsweise Schleimhautoberfläche und zeigen dabei eine in Farbe und Oberflächenform vielgestaltiges klinisches Erscheinungsbild. Weniger als 1% aller Hämangiome des Körpers kommen in der Skelettmuskulatur vor. Bei einer intramuskulären Lage der Hämangiome ist im Kiefer-Gesichts-Bereich vor allem der Musculus masseter betroffen – insgesamt finden sich in dieser Lokalisation 5% aller int-

Oben: Die Panoramaschichtaufnahme zeigt mehrere zirkuläre röntgendichte Strukturen in der apikalen Region des Weisheitszahnes 48.

En haut: L'orthopantomogramme met en évidence la présence de plusieurs structures arrondies radio-opaques dans la région apicale de la dent de sagesse 48.

Unten: Fünf der insgesamt acht chirurgisch aus dem Hämangiom entfernten Phlebolithen: Der Durchmesser variierte von einigen Millimetern bis deutlich über einen Zentimeter.

En bas: Cinq phlébolithes sur un total de huit pièces enlevées lors de l'exérèse chirurgicale de l'hémangiome: les diamètres variaient entre quelques millimètres et nettement plus d'un centimètre.

ramuskulär gelegenen Hämangiome (OKABE et al. 1991). Die Diagnose der Hämangiome gestaltet sich bei einer oberflächlichen Lage der Gefässanomalien relativ einfach: So lässt sich zum Beispiel die bläulich gefärbte, erhabene Vorwölbung mit einem Glasspatel wegdrücken (SCHWENZER & SCHMELZLE 2000). Bei tiefer gelegenen Läsionen ohne Nachbarschaft zur Haut oder Schleimhaut gestaltet sich die Diagnosefindung ungleich schwieriger, da es mitunter eine grosse Anzahl pathologischer Veränderungen differentialdiagnostisch auszuschliessen gilt (HESSEL et al. 1999).

Phlebolithen sind organisierte Thromben, die durch eine Verlangsamung des Blutstromes entstehen können, was sekundär zu einer Verkalkung und zum Wachstum der Läsionen führt (HESSEL et al. 1999). Die Entstehung und das Vorkommen von Phlebolithen wird in der Literatur im Zusammenhang mit kavernösen Hämangiomen beschrieben (O'RIORDAN 1974). Im folgenden Fallbericht werden die klinischen, radiologischen und histopathologischen Befunde und die Therapie eines kavernösen Hämangiomes im Musculus masseter mit multipler Phlebolithenbildung beschrieben und diskutiert.

Fallbericht

Der Patient, ein 44-jähriger Mann, wurde der Klinik für Oralchirurgie und Stomatologie der Universität Bern durch den Privat Zahnarzt mit der Bitte um Diagnosefindung und Übernahme der Therapie zugewiesen. Die Verdachtsdiagnose des Zahnarztes war eine chronisch fokal-sklerosierende Ostitis. Der Patient berichtete über eine 15-jährige Krankengeschichte mit rezidivierenden Schmerzanfällen und Schwellungen in der Region des rechten Musculus masseter. Der Patient bestand auf einer histopathologisch gesicherten Diagnose und Therapie des Befundes.

Bei der extraoralen Befundaufnahme imponierte eine dezente Schwellung der rechten Wange im anterioren Anteil des Musculus masseter. Eine bidigitale Palpation liess vestibulär des rechten unteren Weisheitszahnese beziehungsweise am Übergang des Corpus mandibulae in den Ramus mandibulae mehrere harte, rundliche Körper erkennen. Die rechten Unterkiefermolaren reagierten auf eine Sensibilitätstestung mit CO₂-Schnee positiv, die vertikale und horizontale Perkussionsempfindlichkeit war unauffällig. Die Mundöffnung war nicht eingeschränkt, das heisst, die Schneidekantendistanz war deutlich grösser als vierzig Millimeter, und die Palpation der regionären Lymphknoten ergab keine Verhärtungen oder Volumenzunahmen.

Auf die extra- und intraorale Befundaufnahme folgte die radiologische Untersuchung. Die Panoramaschichtaufnahme (PSA) zeigte mehrere zirkuläre, röntgendichte Strukturen in der apikalen Region des Weisheitszahnese 48 (Abb. 1). Um weitere Informationen betreffend der Lokalisation der Läsion zu erhalten, wurde eine Unterkieferübersichtsaufnahme nach Clementschitsch angefertigt. Deutlich lässt sich darauf die bukkale Lage der Veränderungen erkennen (Abb. 2). Abschliessend erfolgte eine Röntgenaufnahme der bukkalen Weichteile, die verdeutlichte, dass die Läsionen in der rechten Wange beziehungsweise der rechten Masseterregion lagen (Abb. 3).

Auf Grund der klinischen und radiologischen Befunde wurde die Verdachtsdiagnose *Hämangiom mit multipler Phlebolithenbildung* gestellt. Nach eingehender Besprechung mit dem Patienten über die Therapiemöglichkeiten bestand er auf einer chirurgischen Entfernung der Läsion. Die Operation wurde in Lokalanästhesie durchgeführt. In der bukkalen Mukosa erfolgte eine etwa fünf Zentimeter lange Inzision entlang des Unterkiefer-

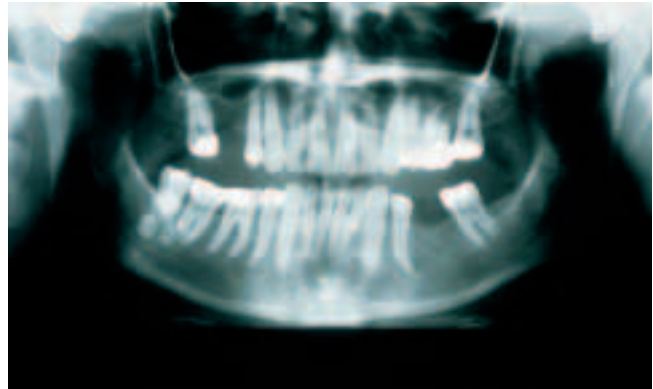


Abb. 1 Die Panoramaschichtaufnahme zeigt mehrere zirkuläre röntgendichte Strukturen in der apikalen Region des Weisheitszahnese 48.

Fig. 1 L'orthopantomogramme met en évidence la présence de plusieurs structures arrondies radio-opaques dans la région apicale de la dent de sagesse 48.

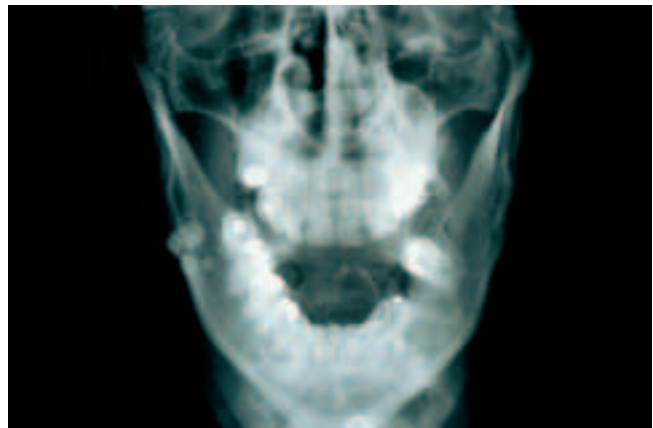


Abb. 2 In der Unterkieferübersichtsaufnahme nach Clementschitsch lässt sich die bukkale Lage der Veränderungen gut erkennen.

Fig. 2 Le cliché selon Clementschitsch (face basse, incidence postéro-antérieure en semi-déflexion, ouverture buccale maximale) permet de préciser la localisation vestibulaire des lésions.

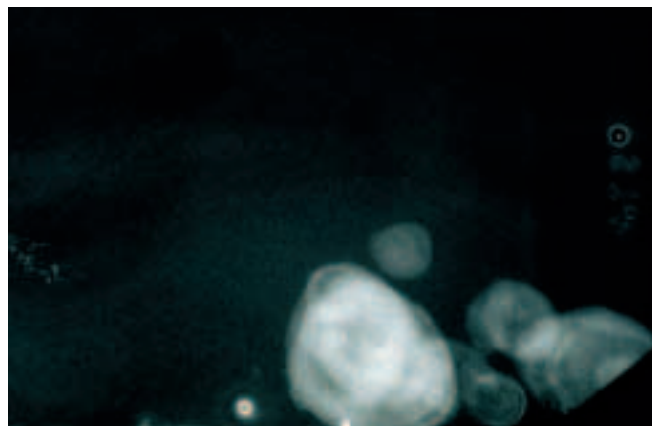


Abb. 3 Eine Röntgenaufnahme der bukkalen Weichteile verdeutlicht, dass die Läsionen in der rechten Wange beziehungsweise der rechten Masseterregion liegen.

Fig. 3 La radiographie des parties molles du côté vestibulaire permet de conclure que les concrétions sont logées dans la joue droite, respectivement dans la région du muscle masséter droit.

randes am Übergang des Corpus mandibulae in den Ramus mandibulae. Nach stumpfer Präparation und Darstellung des Musculus masseter konnten aus dem oberflächlichen und vorderen Muskelanteil insgesamt acht, in Form und Grösse deutlich variierende Phlebolithen (Abb. 4) zusammen mit einem involutierten und bindegewebig durchsetzten Hämangiom entfernt werden. Die intraoperative Blutung war gering und konnte mit Elektrokoagulation durch einen bipolaren Diathermiestrom gut kontrolliert werden. Die Wunde wurde schichtweise mit resorbierbarem beziehungsweise nichtresorbierbarem Nahtmaterial primär verschlossen. Die pathohistologische Untersuchung ergab ein sklerosiertes und teilweise thrombotisches kavernöses Hämangiom mit anhaftenden Bündeln aus Skelettmuskulatur (Abb. 5). Die Phlebolithen wiesen im Schnittbild ei-

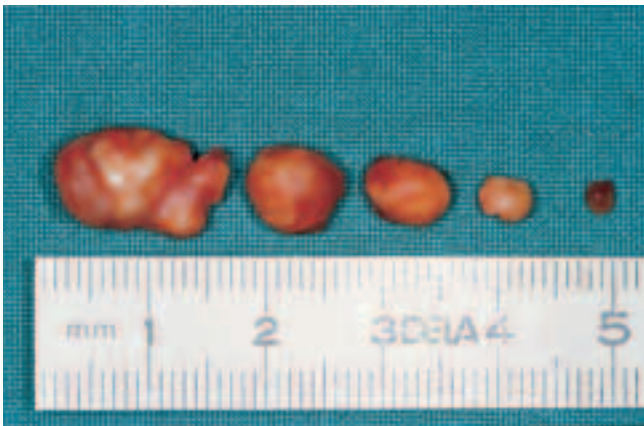


Abb. 4 Fünf der insgesamt acht chirurgisch aus dem Hämangiom entfernten Phlebolithen: Der Durchmesser variierte von einigen Millimetern bis deutlich über einen Zentimeter.

Fig. 4 Cinq phlébolithes sur un total de huit pièces enlevées lors de l'exérèse chirurgicale de l'hémangiome: les diamètres variaient entre quelques millimètres et nettement plus d'un centimètre.

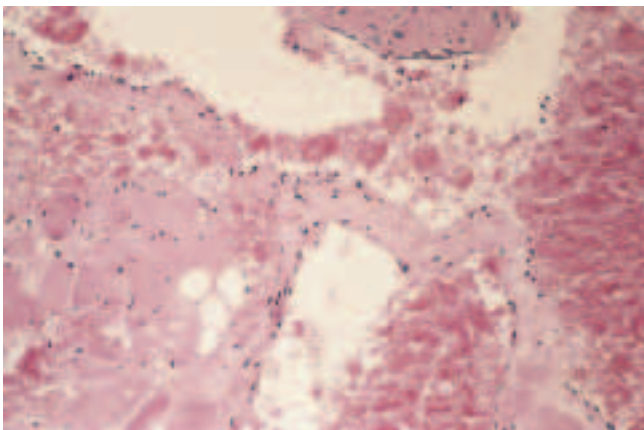


Abb. 5 Kavernöses Hämangion des Musculus masseter (Hämatoxylin-Eosin, Original-Vergrößerung: $\times 150$): Die kavernösen Bluträume sind von einem flachen und teilweise kubischen Endothel bedeckt und mit Erythrozyten gefüllt. In der Wandstruktur der Blutkavernen sind vereinzelt Faserbündel aus Skelettmuskulatur zu finden.

Fig. 5 Hémangiome cavernoux du muscle masséter (hématoxiline-éosine, agrandissement original: 1503): les espaces cavernoux correspondant à la prolifération des vaisseaux sanguins sont tapissés d'un endothélium à cellules cubiques et remplis d'érythrocytes. A noter la présence de quelques faisceaux isolés de musculature striée dans les parois des lésions cavernouses.

ne lamelläre Struktur mit linearen und fokalen Kalzifikationen auf (Abb. 6).

Während des postoperativen Heilungsprozesses kam es zu keinen Komplikationen, und die Nahtentfernung konnte nach einer Woche durchgeführt werden. Ein Kontrolltermin drei Jahre nach dem chirurgischen Eingriff zeigte eine klinisch reizlose Situation. Der Patient war schmerzfrei, im rechten Unterkiefer war keine Schwellung vorhanden, und die PSA liess keine pathologischen Prozesse erkennen (Abb. 7).

Diskussion

Hämangiome werden im Kiefer-Gesichts-Bereich oft diagnostiziert und im Allgemeinen als Hamartome angesehen, das heisst als während der Embryonalentwicklung entstehende tumorartige Fehlbildungen – die neoplastische Komponente wird also in Frage gestellt (REICHART & PHILIPSEN 1999). Sie können bei der Geburt schon vorhanden sein oder in der frühen Kindheit entstehen. Hämangiome durchlaufen in der Regel eine prolife-

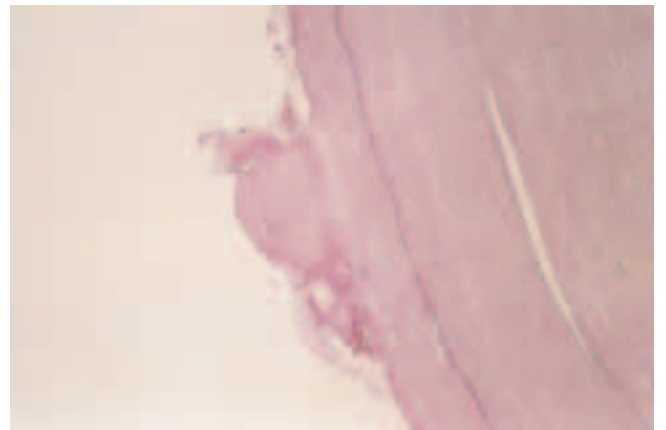


Abb. 6 Schnitt durch einen Phlebolithen aus dem intramuskulären kavernösen Hämangiom (Hämatoxylin-Eosin, Original-Vergrößerung: $\times 150$): Konzentrisch angeordnetes fibrilläres Material mit linearen und fokalen Kalzifikationen.

Fig. 6 Vue à la coupe d'un phlébolithe logé dans un hémangiome cavernoux intramusculaire (hématoxiline-éosine, agrandissement original: 1503): il s'agit d'une structure composée de matériel fibrillaire à orientation concentrique avec des calcifications linéaires et focales.

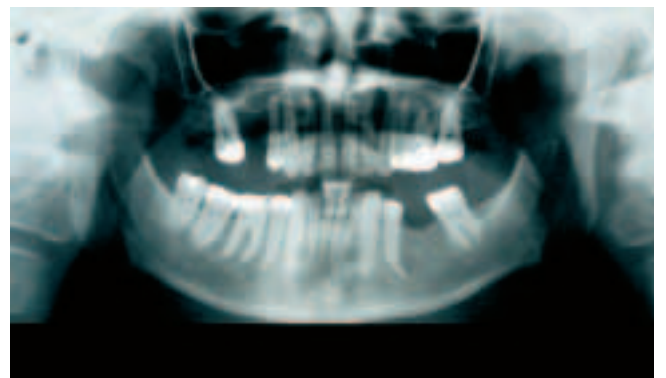


Abb. 7 Kontrolltermin drei Jahre nach dem chirurgischen Eingriff: Die Panoramaschichtaufnahme liess keine pathologischen Prozesse erkennen.

Fig. 7 Examen de contrôle trois ans après l'intervention chirurgicale: l'OPG ne faisait apparaitre aucun signe de processus pathologique.

relative Phase, die sich durch ein schnelles Wachstum während der neonatalen Zeit auszeichnet; darauf folgt oft eine lange Periode der Involution. Histologisch lassen sich je nach Grösse der vaskulären Räume zwei Typen unterscheiden: Kavernöses und kapilläres Hämangiom (SAPP et al. 1997). Hämangiome finden sich intraoral häufig an Zunge, Gaumen, Wange und Gingiva, selten wird dabei die Skelettmuskulatur mit einbezogen. In der Literatur wird die Inzidenz der Hämangiome in den Muskeln des Kiefer-Gesicht-Bereiches bei Kindern und Erwachsenen mit etwa 1% angegeben (MORRIS & ADAMS 1995).

Die Entstehung von Phlebolithen kann bei Hämangiomen häufig beobachtet werden (O'RIORDAN 1974). Zu deren Darstellung und zur Sicherung einer klinischen Verdachtsdiagnose eignet sich daher eine weiterführende radiologische Befundaufnahme in einer oder mehreren Ebenen. Phlebolithen imponieren radiologisch in der Regel als zirkuläre, röntgendichte Körper mit einer lamellären Struktur, deren Zentrum sowohl radioopak als auch radioluzent sein kann. Differentialdiagnostisch sollten sie von Sialolithen abgegrenzt werden, die normalerweise gleichmässig radioopak erscheinen und in einer Sialographie im Gangsystem der betroffenen Speicheldrüse erkannt werden können (ZACHARIADES et al. 1991). Bei der Diagnostik sollten zudem Verkalkungen in den Lymphknoten – die wahrscheinlich häufigste Kalzifikation in den Weichgeweben des Kiefer-Gesichts-Bereiches, zum Beispiel bei Tuberkulose – von den Phlebolithen unterschieden werden. Differentialdiagnostisch kommen weiterhin in Betracht: Kalkeinlagerungen in Tonsillen, Blutgefässen sowie in zystischen Läsionen, verkalkende Akneläsionen, ektopische Zahnanlagen und die Myositis ossificans (O'RIORDAN 1974, ANNEROTH et al. 1978). Obwohl eine eingehende klinische Untersuchung und konventionelle radiologische Befunderhebung zur Diagnosesicherung meist ausreichen, müssen mitunter weiterführende bildgebende Verfahren wie die Computertomographie (CT), die Magnetresonanztomographie (MRT) oder die Angiographie durchgeführt werden. Im vorliegenden Fall konnte auf diese speziellen Röntgenverfahren durch eine genaue Lokalisierung der Veränderungen mit einer Unterkieferübersichtsaufnahme nach Clementschitsch sowie einer Röntgenaufnahme der bukkalen Weichteile verzichtet werden.

Phlebolithen gelten histopathologisch als organisierte Thromben, die durch eine Verlangsamung beziehungsweise Stase des peripheren Blutflusses und daraus resultierender Blutgerinnung innerhalb des Gefässes entstehen und sekundär mineralisiert sowie vergrössert werden. Der verkalkte Thrombus ist somit das Kernstück des zukünftigen Phlebolithen (SANO et al. 1988). Die Phlebolithenbildung gilt in der Literatur als pathognomonisch für gutartige vaskuläre Läsionen und wird oft im Zusammenhang mit kavernösen Hämangiomen vorgefunden, in denen sie

sowohl einzeln als auch multipel vorkommen können (O'RIORDAN 1974, ANNEROTH et al. 1978, ZACHARIADES et al. 1991). Hämangiome haben nach einer intensiveren Wachstumsphase während der ersten Lebensjahre eine Tendenz zur Involution und zeigen des Öfteren ohne Therapie bis zum Ende der Kindheit eine vollständige Remission. Phlebolithen können daher bei Erwachsenen das einzige Anzeichen eines Hämangiomes der Kindheit sein (ZACHARIADES et al. 1991). Diese pathogenetischen Mechanismen machen die vergleichsweise geringe Blutungstendenz während der Operation und die Befunde des Pathologen im oben beschriebenen Fall verständlich.

Verdankung

Wir danken Herrn Prof. Dr. Dr. Hermann Berthold für seine fachkundigen Ratschläge und hilfreiche Unterstützung bei der Therapie des Patienten.

Literatur

- ANNEROTH G, ENEROTH C M, ISACSSON G: Angiolithiasis in the parotid gland. *Int J Oral Surg* 7: 113–118 (1978)
- HESSEL A C, VORA N, KOUNTAKIS S E, CHANG C Y J: Vascular lesion of the masseter presenting with phlebolith. *Otolaryngol Head Neck Surg* 120: 545–548 (1999)
- MORRIS S J, ADAMS H: Case report: paediatric intramuscular haemangioma – don't overlook the phlebolith! *Br J Radiol* 68: 208–211 (1995)
- OKABE Y, ISHIKAWA S, FURUKAWA M: Intramuscular hemangioma of the masseter muscle: Its characteristic appearance on magnetic resonance imaging. *ORL J Otorhinolaryngol Relat Spec* 53: 366–369 (1991)
- O'RIORDAN B: Phleboliths and salivary calculi. *Br J Oral Surg* 12: 119–131 (1974)
- REICHART P A, PHILIPSEN H P: Oralpathologie. *Farbatlanten der Zahnmedizin* Bd. 14. Thieme, Stuttgart, New York, 106 (1999)
- SANO K, OGAWA A, INOKUCHI T, TAKAHASHI H, HISATSUNE K: Buccal hemangioma with phleboliths: Report of two cases. *Oral Surg Oral Med Oral Pathol* 65: 151–156 (1988)
- SAPP J P, EVERSOLE L R, WYSAKI G P: Contemporary oral and maxillofacial pathology. Mosby, St. Louis, 307 (1997)
- SCHWENZER N, SCHMELZLE R: Erkrankungen der Mundschleimhaut – klinische Erscheinungsbilder. In: SCHWENZER N, EHRENFELD M: Zahn-Mund-Kiefer-Heilkunde Band 3: Zahnärztliche Chirurgie. Thieme, Stuttgart, New York, 248 (2000)
- ZACHARIADES N, RALLIS G, PAPADEMETRIOU J, KONSOLAKI E, MARKAKI S, MEZITIS M: Phleboliths: A report of three unusual cases. *Br J Oral Maxillofac Surg* 29: 117–119 (1991)